

Bri Salinas Velázquez

20 de Marzo. 2015

Cuadro Clínico

• Colitis.

- Dolor abdominal y distensión que puede ser constante o intermitente.
- Heces con sangre.
- Escalofríos.
- Ganas Constantes de tener deposiciones.
- Deshidratación.
- Diarrea Fibre

Bibliografía:

www.nlm.nih.gov/medlineplus/spanish/ency/article/001125.htm

• Colecistitis.

- Se caracteriza por dolor en región del cuadrante superior derecho, el cual puede ser de moderado e intenso, tipo cólico o punzante. El dolor aumenta con la ingesta de alimentos muy condimentados, irritantes, grasas y colecistoquinéticos (café, chocolate) y disminuye con la deambulación y el ayuno en algunas ocasiones. Este dolor puede tener una duración mínima de 5 a 10 minutos o durar varias horas. En muchas de las ocasiones este dolor se puede irradiar a la espalda o hacia el hombro derecho. La intensidad del dolor no es proporcional al grado de lesión o afectación. En algunas ocasiones se pueden acompañar de descargas vagales o adrenérgicas, que se manifiesta por sudoración fría excesiva, náuseas y vómitos de contenido gástrico.

Bibliografía:

es.wikipedia.org/wiki/Colecistitis#cuadro_clinico

• Coledocolitiasis.

- Generalmente no se presentan síntomas por no ser que los cálculos bloqueen el conducto coledoco.

Los síntomas pueden ser:

* Dolor en la parte superior derecha o central del abdomen durante al menos 30 minutos. El dolor puede ser constante o tipo cólico. Puede ser agudo o sordo.

* Fiebre.

* Coloración amarillenta de la piel o de la esclerótica de los ojos (ictericia).

* Inapetencia.

* Náuseas y Vómitos.

* Heces de color arcilla.

Bibliografía:

www.nlm.nih.gov/medlineplus/spanish/ency/article/000274.htm

• Pancreatitis

- Señales de Pancreatitis aguda.

* Dolor abdominal superior.

* Dolor abdominal que se

* Dolor abdominal que se siente

irradia hacia la espalda.

peor después de comer.

* Náuseas.

* Vómitos.

* Sensibilidad al tocar el

abdomen.

- Señales de Pancreatitis crónica.

* Dolor abdominal superior.

* Indigestión.

* Bajar de peso sin intentarlo

* Heces aceitosas y de

olor desagradable

(esteatorrea).

Bibliografía:

es.wikipedia.org/wiki/Pancreatitis#S.C3.ADntomas_y_signos

Orli Salinas Velázquez

Hepatitis

- La hepatitis puede comenzar y mejorar rápidamente. También puede volverse una enfermedad prolongada. En algunos casos, puede llevar a daño hepático, insuficiencia hepática o incluso cáncer de hígado. La gravedad de la Hepatitis depende de muchos factores, que incluye la causa del daño hepático y cualquier enfermedad que usted tenga. La Hepatitis A, por ejemplo, generalmente es de corta duración y no produce a problemas hepáticos crónicos.

* Los síntomas de la Hepatitis abarcan:

- * Dolor o distensión del área abdominal.
- * Orina turbia y deposiciones de color arcilla o pálidas.
- * Fatiga.
- * Fiebrícula (Fiebre prolongada).
- * Picazón.
- * Ictericia.
- * Náuseas y vómitos.
- * Pérdida de peso.

Bibliografía:

www.nlm.nih.gov/medlineplus/spanish/ency/article/001154.htm

• Apendicitis

- Los síntomas de la apendicitis puede variar. Puede ser difícil diagnosticarla en niños pequeños, mujeres en edad fértil y ancianos.
- El primer síntoma a menudo es el dolor al rededor del ombligo, este dolor inicialmente puede ser leve al principio, pero se vuelve más agudo y grave. Es posible que también se presente inapetencia, náuseas, vomitos y fiebre baja.
- El dolor tiende a desplazarse a la parte inferior derecha del abdomen y tiende a encontrarse en algún punto directamente sobre el apéndice llamado el punto de McBurney. Esto ocurre a mayor frecuencia de 12 a 14 horas después del comienzo de la enfermedad.
- Si el apéndice se rompe, usted puede tener menos dolor por un corto tiempo y puede sentirse mejor; sin embargo, el dolor pronto empeora y usted se siente más enfermo.
- El dolor puede empeorar al caminar, toser o hacer movimiento súbitos. Los síntomas tardíos abarcan:
 - * Escalofríos y Temblores.
 - * Heces duras.
 - * Diarrea.
 - * Fiebre.
 - * Náuseas y Vomitos.

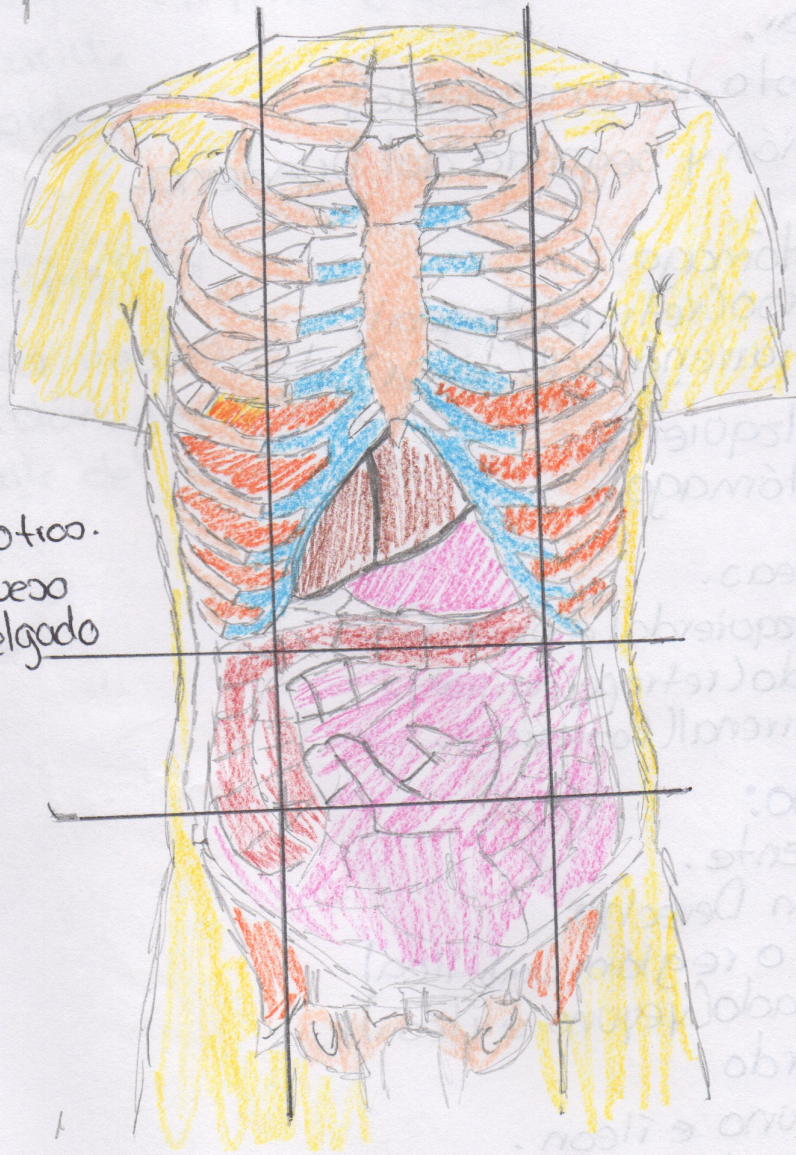
Bibliografía:

www.nlm.nih.gov/medlineplus/spanish/ency/article/000256.htm

Salinas Velázquez.

20 de Marzo. 2015

- Hígado
- Estómago
- Diafragma - otros.
- Intestino Grueso
- Intestino Delgado



• Hipocondrio Derecho:

- Lóbulo derecho del Hígado.
- Ángulo cólico derecho (Hepática).
- Glándula suprarrenal derecha (posterior).
- Gran parte del riñón derecho (posterior).

• Epigástrico:

- Vesícula Biliar.
- Hígado (el resto, lóbulo izquierdo).
- Primera Porción y Segunda del Duodeno.
- Píloro
- Cuerpo del estómago
- Colon transversal (retroperitoneal).
- Páncreas (cabeza y cuerpo, sin cola).

• Hipocondrio Izquierdo:

- Fondo del estómago.
- Bazo.
- Cola del páncreas.
- Ángulo cólico izquierdo (esplénica).
- Riñón izquierdo (retroperitoneal).
- Glándula suprarrenal (Posterior).

• Flanco Derecho:

- Colon Ascendente.
- Parte del riñón Derecho.

• Mesogástrico o región umbilical

- Intestino delgado (yeyuno e íleon).

• Flanco Izquierdo

- Parte del yeyuno e íleon.
- Parte superior del colon descendente.

Fosa Iliaca Derecha

- Ciego.
- Apéndice.

• Fosa Iliaca Izquierda

- Intestino delgado (yeyuno e ileón).
- Vejiga Urinaria.
- Colón Sigmoides.
- Recto

• Fosa Iliaca Izquierda

- Algunas asas ileales.
- Resto del colón descendente.
- Pequeña parte del colón sigmoide.